



SOIREE CARPOLOGIE



CLINIQUE
DROUOT
sport & arthrose

CLINIQUE
DROUOT
sport & arthrose

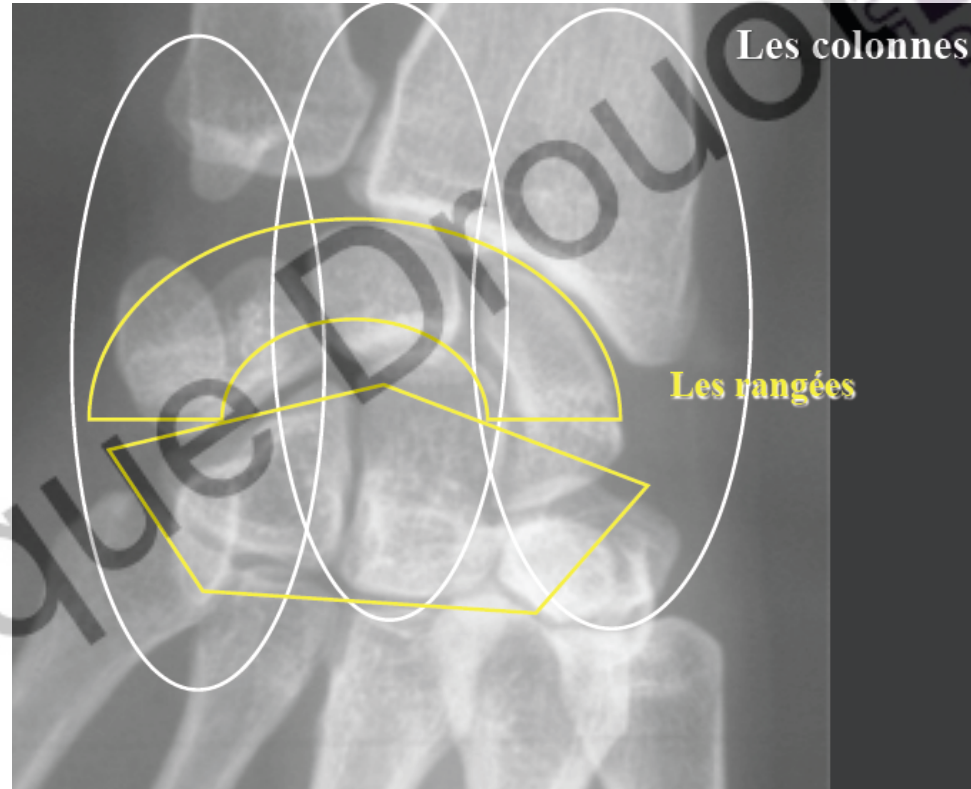


TRAUMATISMES DU POIGNET

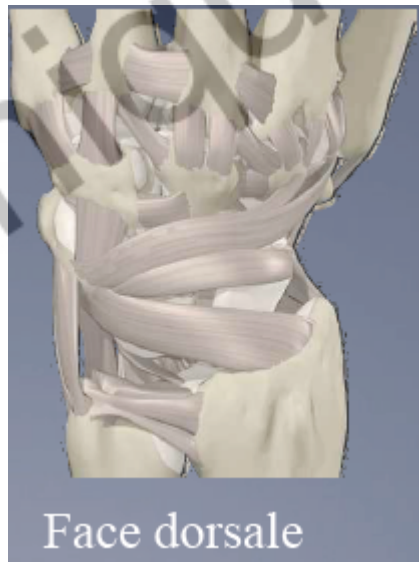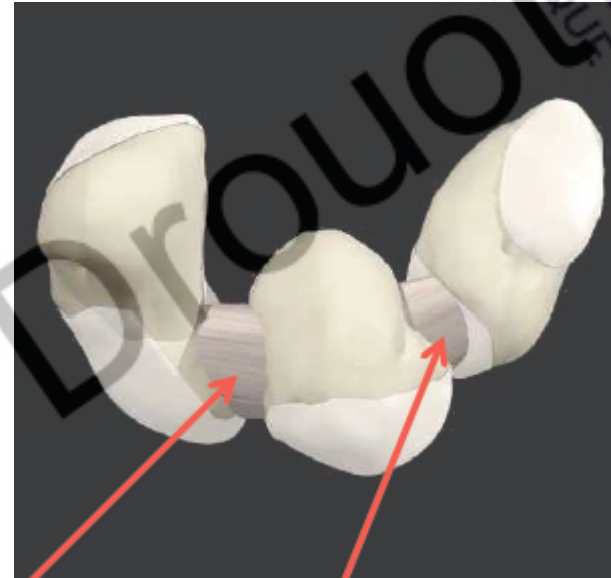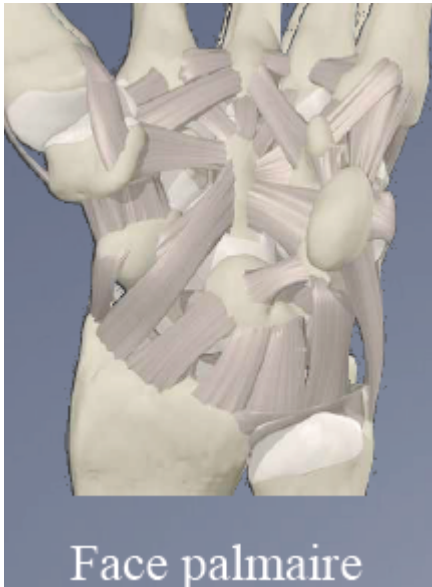LES BONS REFLEXES AU CABINET DE
VILLE

ANATOMIE

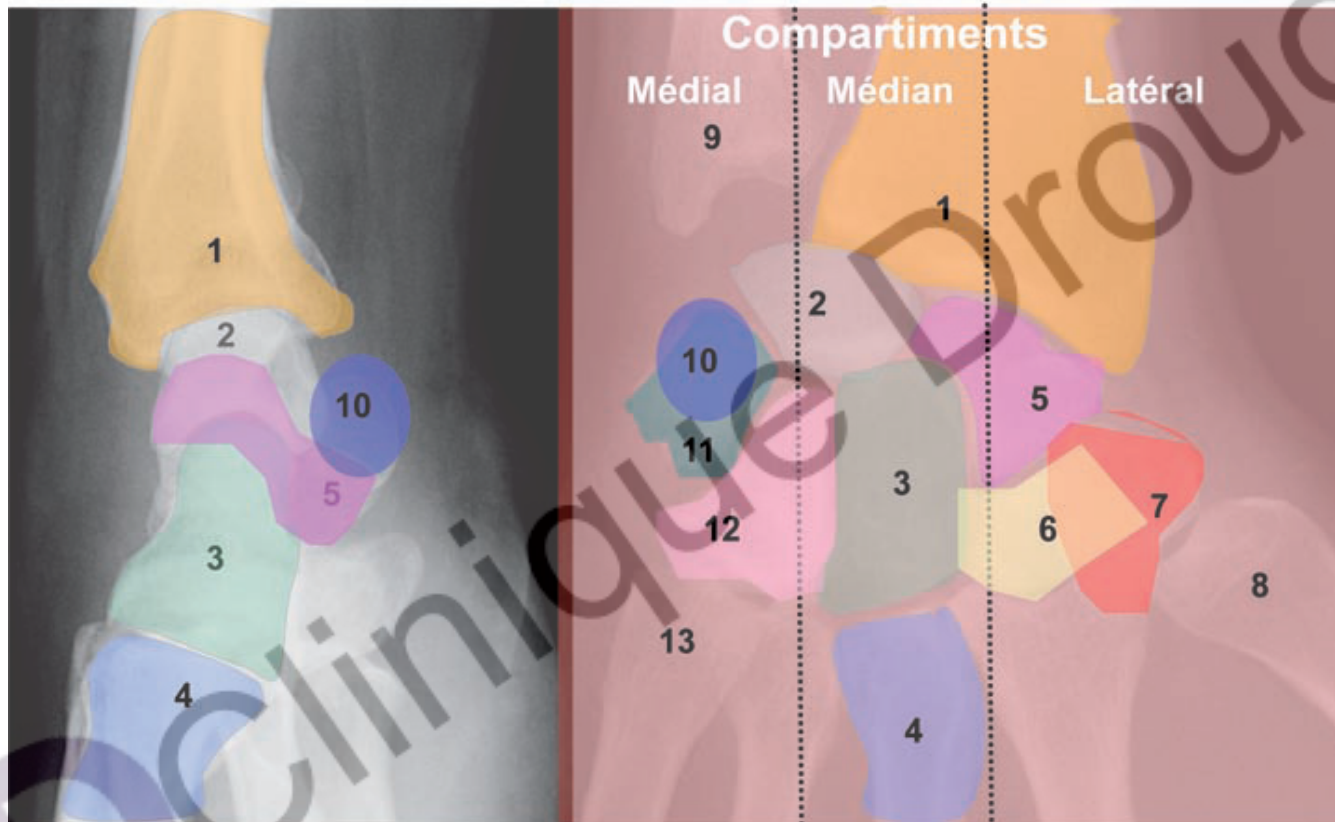
- RADIUS + ULNA
- 8 OS
- 26 LIGAMENTS
- 3 ARTICULATIONS
- 2 RANGEES
- 3 COLONNES



ANATOMIE



ANATOMIE




- | | | | | |
|---------------|------------|-------------|--------|--------------|
| 1 Radius | 2 Lunatum | 3 Capitatum | 4 M3 | 5 Scaphoïde |
| 6 Trapèzoïde | 7 Trapèze | 8 M1 | 9 Ulna | 10 Pisiforme |
| 11 Triquetrum | 12 Hamatum | 13 M5 | | |

BILAN

- INTERROGATOIRE
- EXAMEN CLINIQUE
- BILAN RADIOLOGIQUE



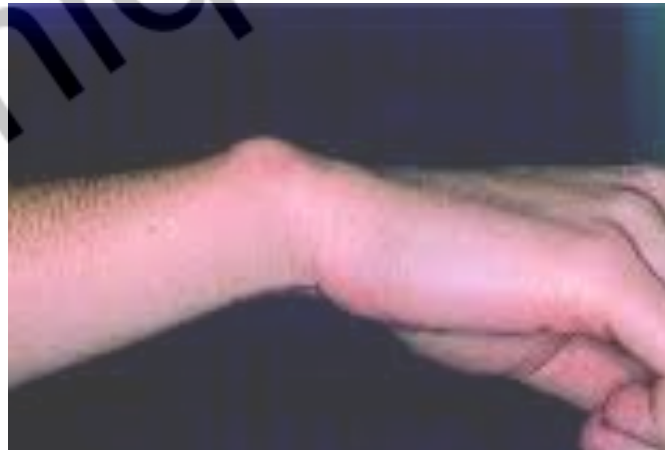
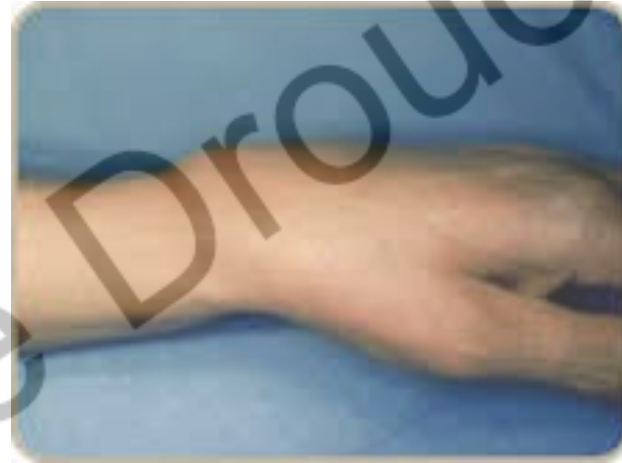
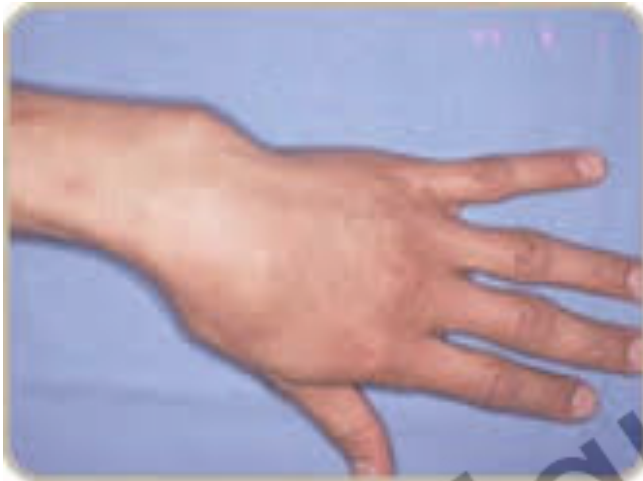INTERROGATOIRE



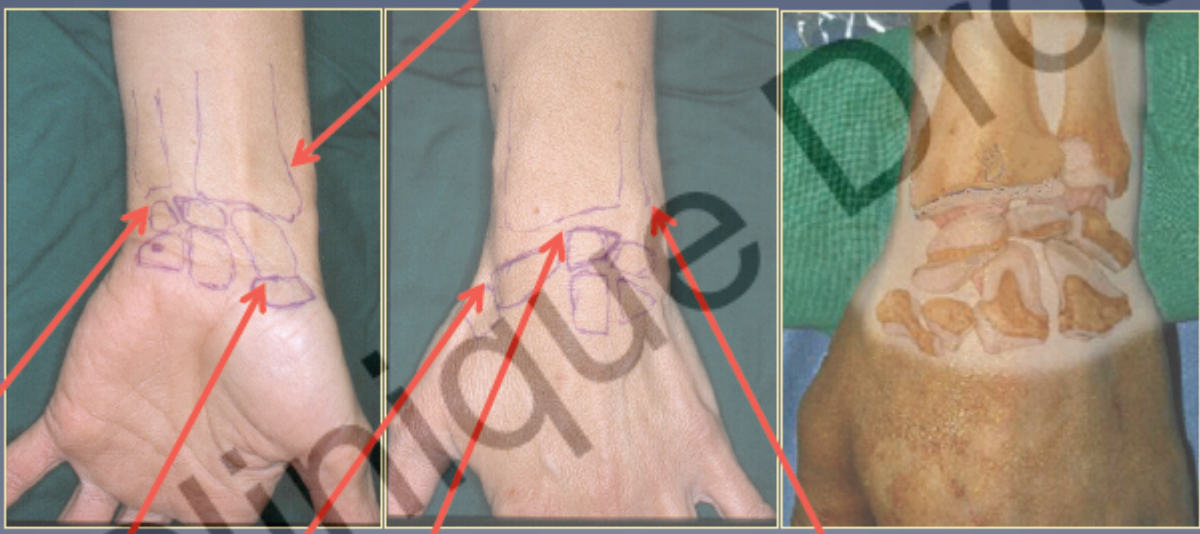

EXAMEN CLINIQUE



EXAMEN CLINIQUE

Styloïde radiale



Styloïde cubitale

Ligament scapholunaire

tabatière anatomique

- * radio-cubitale
- * inférieure

Pole distal du scaphoïde



BILAN RADIOLOGIQUE

- ◉ Systématique!!!!
- ◉ F+P+/- incidences de scaphoïde
- ◉ Autres incidences selon orientation diagnostique





PRISE EN CHARGE

○ RADIOGRAPHIES ANORMALES

- Fracture(s)
- Arrachement avis spécialisé
- Diastasis
- Luxation

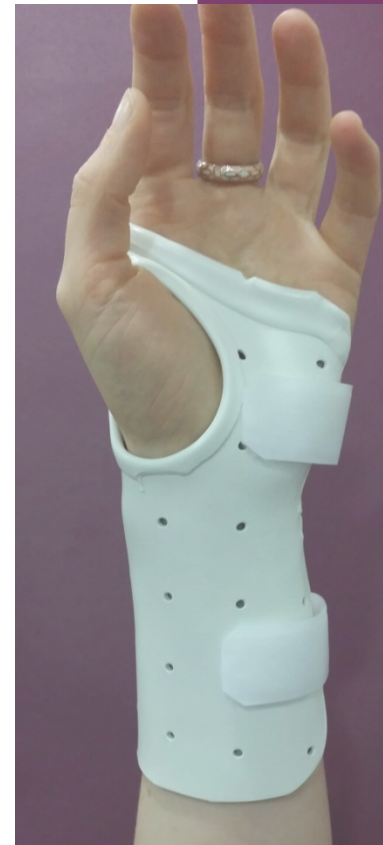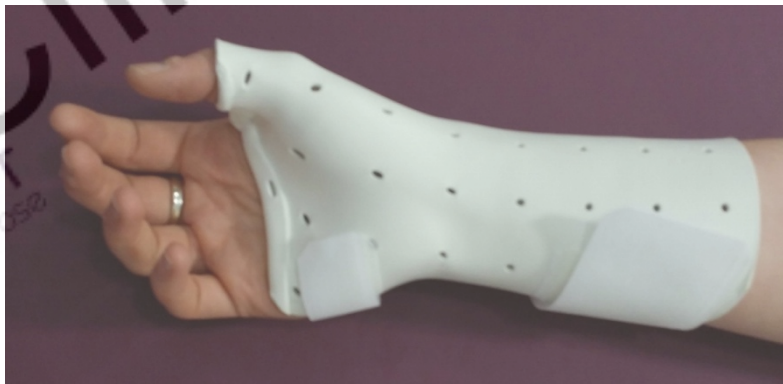○ RADIOGRAPHIES NORMALES

- Orthèse amovible thermoformée sur mesure (GG c'est à toi!!!)
- Revoir sous 8j et bilan d'imagerie complémentaire



ORTHESES SUR MESURE

- Immobilisation de qualité
- Avantages OSM vs immo. Classique
 - Sur mesure
 - Toutes morphologies toutes pathologies
 - Amovible
 - Hygiène, surveillance cutanée
 - Réévaluation clinique facilitée
 - Adapté au ttt orthopédique comme chirurgical



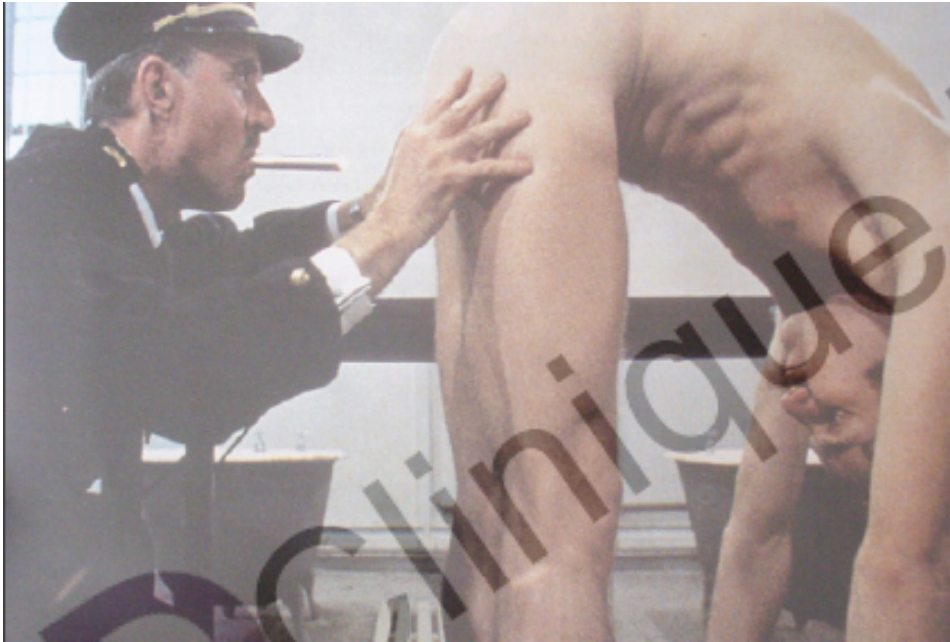


BILAN A J8

- ⊙ Examen clinique programmé minutieux
- ⊙ Si normal=STOP
- ⊙ Anormal=examens complémentaires
 - Radiographies
 - Scanner
 - Arthroscanner
 - IRM/arthro IRM

MERCI DE VOTRE ATTENTION

- ON NE TROUVE QUE CE QUE L'ON CHERCHE



- ON NE CHERCHE QUE CE QUE L'ON CONNAIT